

Traitement de la maladie de Dupuytren par aponévrotomie percutanée : technique et indications

RÉSUMÉ | SUMMARY

L'aponévrotomie percutanée est une technique mini-invasive de traitement du flessus des doigts dans la maladie de Dupuytren. Réalisée par un praticien ayant une excellente connaissance de l'anatomie, elle consiste en la section aveugle des trousseaux aponévrotiques, au cabinet par le biseau d'une aiguille. Elle est indiquée dans les formes débutantes, ou avec un objectif plus limité dans les formes sévères que l'on ne souhaite pas opérer.

Le taux de satisfaction des patients est excellent. Elle peut être répétée. L'évolution ou les récurrences, supérieures à 50 % à 3 ans, sont accessibles à une aponévrectomie chirurgicale ultérieure.

Percutaneous aponeurotomy is a minimal invasive technique for treating fixed finger flexion caused by Dupuytren's disease. It is performed by a practitioner with excellent knowledge of anatomy. It consists in blindly cutting the aponeurotic fibres with a needle. It is indicated in the early stages of the disease or to avoid surgery in the later stages of the disease (in which case the objective is limited).

The level of patient satisfaction is excellent. The procedure can be repeated. Progression or recurrence (> 50% at 3 years) requires alternative surgery such as an aponeuroctomy.

Dr Arielle SALON *

Dr Bernard CADOT *

* Chirurgiens de la main

Blandine MARCADET

Kinésithérapeute orthésiste

Clinique de la Main de Paris
36 bis, rue Nicolo
75116 Paris

Les auteurs déclarent ne pas avoir un intérêt avec un organisme privé industriel ou commercial en relation avec le sujet présenté

MOTS CLÉS | KEYWORDS

▶ Aponévrectomie ▶ Aponévrotomie percutanée ▶ Dupuytren
▶ Fasciotomie percutanée

▶ Aponeuroctomy ▶ Percutaneous aponeurotomy ▶ Dupuytren
▶ Percutaneous fasciotomy

Les différents traitements de la maladie de Dupuytren, dont l'étiologie reste inconnue, sont encore, à l'heure actuelle, symptomatiques : ils visent d'abord à réduire la déformation en flexion des doigts, ainsi que l'infiltration nodulaire sous-cutanée et, si possible, à limiter les récurrences.

Dupuytren le premier, à la même époque que Sir Cooper outre Manche, a préconisé la fasciotomie percutanée. Dans le contexte de l'époque, cette méthode simple mais aveugle n'était pas dénuée de complications locales, tendineuses et nerveuses. L'importance des récurrences l'a fait progressivement abandonner au profit de techniques d'exérèse plus complètes et intellectuellement plus satisfaisantes, de l'aponévrose atteinte. La technique d'aponévrectomie chirurgicale avec « paume ouverte », et surtout l'utilisation de greffes de peau apportant des intervalles de tissu sain dans une région cutanée infiltrée, marquent des progrès importants en réduisant le taux de récurrence et les complications.

En 1979, des rhumatologues français [1] ont remis la méthode mini-invasive au goût du jour en proposant l'aponévrotomie percutanée à l'aiguille (APA), inspirée de la technique historique mais mieux codifiée et encadrée que celle du Baron Dupuytren. Des essais sont en cours avec l'injection de collagénase, que nous ne développons

pas ici, en raison de son coût élevé et en l'absence de démonstration de sa supériorité par rapport à l'APA.

L'APA, mini-invasive, n'est pas contradictoire avec les indications chirurgicales d'aponévrectomie classiques et de greffes de peau : chacune a sa place et les indications des deux se complètent. Nous en rappelons les avantages, les inconvénients et les indications

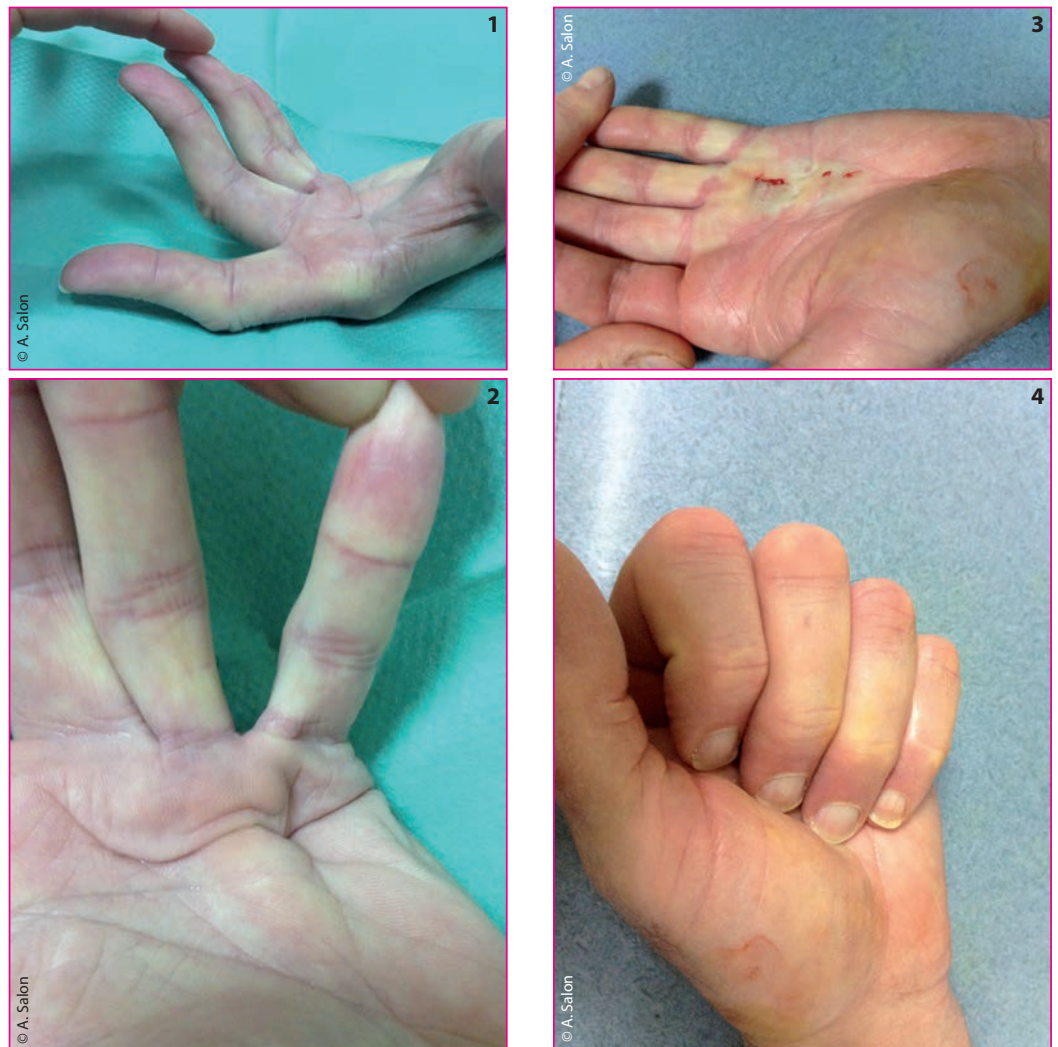
LA TECHNIQUE

Initialement décrite et réalisée par Lermusiaux et coll. [1] sous garrot et couplée à une injection de stéroïdes, elle consistait à fragiliser la corde aponévrotique par de multiples piqûres à l'aide d'une aiguille 19 gauge.

La technique actuelle se fait au cabinet sans garrot et consiste à lacérer et interrompre en percutané les trousseaux aponévrotiques longitudinaux à l'aide du biseau d'une simple aiguille verte à intramusculaire (fig. 1 à 4 et 5 à 7).

Après une antisepsie cutanée chirurgicale des mains du patient et de l'opérateur, le patient est simplement allongé, la main installée sur un petit champ stérile à usage unique, main à plat sans garrot. Une anesthésie locale généreuse à la Xylo-

Traitement de la maladie de Dupuytren par aponévrotomie percutanée : technique et indications



► Figures 1 à 4

1^{er} exemple

Exemple d'une corde en Y s'étendant à la commissure

De multiples sections percutanées sont effectuées, distales et proximales

On note une petite brèche cutanée dans la zone d'ombilication cutanée bien visible sur le premier cliché

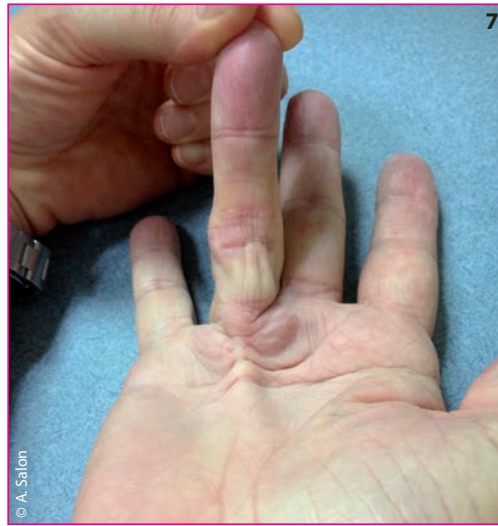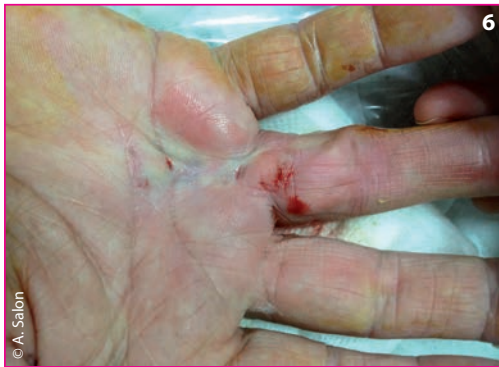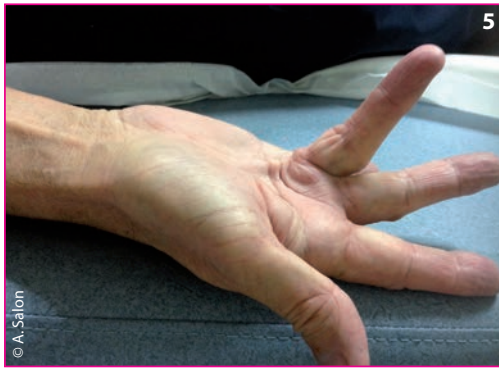
La flexion active est toujours vérifiée avant le pansement

caïne est pratiquée dans la paume (sous-cutanée et intrathécale dans la gaine des fléchisseurs) en regard des rayons à traiter. L'opérateur met sous tension la corde aponévrotique d'une main par une extension passive du doigt concerné.

Lorsque la corde est digito-palmaire, il faut commencer par la partie digitale la plus délicate. C'est au niveau digital que les risques de blessure d'un nerf collatéral sont les plus importants, en raison d'une fréquente spirale anatomique de la corde autour du paquet, danger bien connu des chirurgiens [2]. Le choix du niveau d'aponévrotomie et du point d'introduction de l'aiguille est capital.

En 1982, Short et Watson [3] ont observé que dans les zones d'adhérence de la corde ou du nodule à la peau il n'y a pas d'interposition possible du nerf. C'est donc de préférence très près des zones d'ombilication ou de fixité de la peau (latéralement au col de l'IPP le plus souvent) qu'il faut piquer.

Lorsque l'opérateur étire d'une main le doigt du patient, de l'autre main il palpe très bien la corde qui se met en tension devant l'aiguille. Il s'agit d'une expérience tactile, palpatoire, qui comporte une courbe d'apprentissage et que seuls des chirurgiens de la main (ou certains rhumatologues expérimentés) rompus à l'anatomie sont habilités



► **Figures 5 à 7**

2^e exemple

**Le déficit d'extension est important
mais il s'agit encore d'une forme
très accessible à l'APA**

**En distal, l'APA n'était pas sans risque car les points
de piqûre sont proches des collatéraux**

à pratiquer. De petits mouvements avec le biseau de l'aiguille créent une lacération de la corde, que l'on sent très nettement « craquer » et céder par à-coups.

À la paume, la corde est souvent médiane et sa lacération par le biseau de l'aiguille comporte moins de risques neurologiques pour les paquets digitaux situés de part et d'autre. En revanche, l'opérateur doit sentir (en fléchissant le doigt et en l'étendant de nouveau) qu'il reste bien aponévrotique, superficiel, et ne pique pas en profondeur les tendons fléchisseurs tout proches...

Un simple pansement termine la séance, et nous ne prescrivons plus qu'exceptionnellement le port d'orthèse dynamique d'extension en postopératoire, car le réglage en est souvent mal compris par les patients. Une traction douloureuse réveille au contraire les troubles trophiques et les phénomènes inflammatoires, sources de récurrence. Le patient est simplement invité à entretenir activement et passivement l'extension obtenue.

BÉNÉFICES ET RISQUES

Les risques d'une technique percutanée sont bien sûr de blesser les éléments nobles : nerfs digitaux ou collatéraux, fléchisseurs.

Le taux de ces complications atteignait 5 % dans les premières séries rhumatologiques. Les séries chirurgicales plus récentes [4, 5] ne font plus

état de cas d'infection, ni de rupture tendineuse. L'hypoesthésie par neurapraxie est retrouvée dans moins de 2 % des cas. Le plus souvent résolutive en quelques semaines ou mois, elle est due à la traction sur un nerf à proximité d'une zone de fixité (nodule, spirale) plus qu'à des sections nerveuses, exceptionnelles dans les équipes entraînées. On souligne encore la nécessité d'une connaissance approfondie de l'anatomie chirurgicale de la main et d'une longue expérience de la technique.

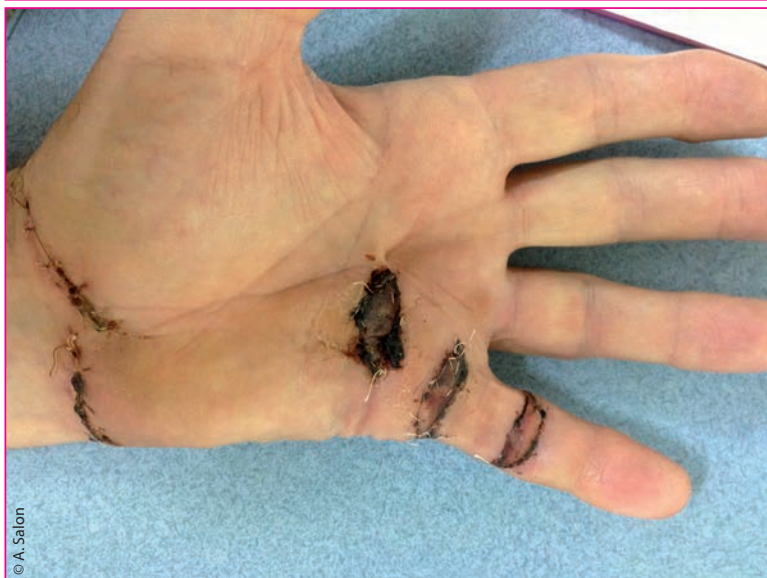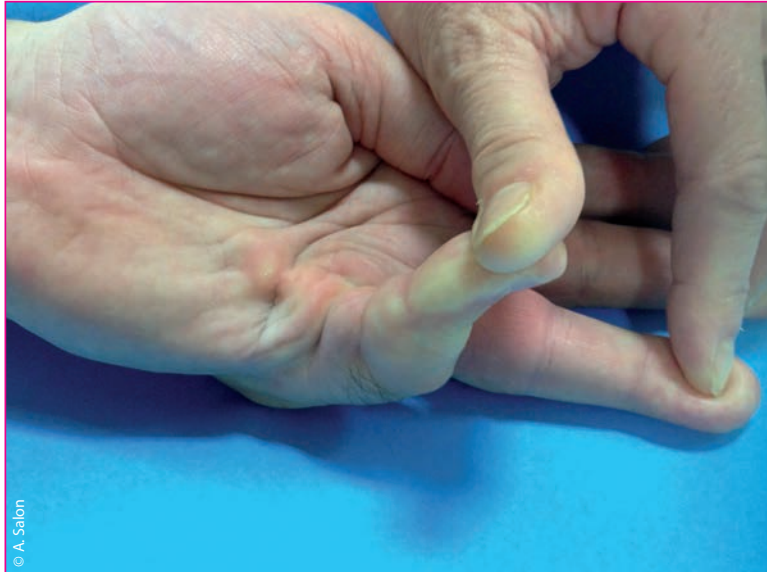Il peut y avoir une déchirure cutanée sur moins d'un centimètre (fig. 3), lorsque la peau est très adhérente, mais les soins locaux suffisent en quelques jours à assurer une cicatrisation spontanée et cette complication est mineure.

En contrepartie, les bénéfices sont souvent spectaculaires (fig. 1 à 4) : le patient sort du cabinet avec un simple pansement qu'il ôte le lendemain, et une mobilité immédiate. L'arrêt de travail n'excède pas 24 h, contre plus de 4 semaines en moyenne pour une fasciectomy chirurgicale même limitée. La satisfaction des patients est bien meilleure pour l'APA.

L'amélioration, mesurée en pourcentage de gain angulaire obtenu sur les déficits d'extension pré et postopératoires, est de l'ordre de 80 % pour les MP et de 65 % pour les IPP. Le taux de récurrence au-delà de 3 ans est plus important pour les IPP (60 %), dont un tiers justifierait d'une reprise chirurgicale conventionnelle. La comparaison du taux de récurrence entre l'APA et les fasciectomy chirurgicales

Traitement de la maladie de Dupuytren par aponévrotomie percutanée : technique et indications

est difficile puisque les populations traitées par les deux techniques ne sont pas les mêmes, mais les taux de récurrence à 5 ans après aponévrectomie avec paume ouverte rapportés par Foucher [4] en 1992 avoisinent les 40 %.



► Figures 8 et 9

3^e exemple

Ce patient évolue après plusieurs séances percutanées : il a une forme avancée, avec une infiltration importante

Lors de l'aponévrectomie chirurgicale, nous privilégions l'aponévrotomie par des incisions transversales étagées qui ne comportent aucun risque de traction cutanée ou de nécrose, et sont indolentes très rapidement en postopératoire

La fasciectomie est poussée assez loin en soulevant et en décollant la peau, de façon jointive d'une incision à l'autre si besoin, avec un contrôle permanent et systématique des pédicules

Les greffes de peau permettent une cicatrisation rapide. Ici, l'aspect à 18 jours, l'extension est complète sans tension et sans attelle, les greffes sont intégrées et les croûtes vont tomber rapidement

Cependant, une récurrence limitée à la paume, voire digitale, ne contre-indique pas une deuxième, voire une troisième séance d'APA. Dans notre expérience, au-delà de 4 séances, l'infiltration sous-cutanée est telle que l'aponévrotomie percutanée devient dangereuse ou inefficace, et qu'une fasciectomie est nécessaire. Nous la réalisons par des incisions étagées les plus transversales possibles, de préférence à un Bruner étendu, avec des dissections sous-cutanées prudentes et un contrôle permanent des pédicules, et nous pensons qu'il est inutile de créer des brides en regard des commissures et des plis de flexion.

Les pertes de substance sont comblées par des greffes de peau totale prélevées à la base de la paume (fig. 8 et 9), en peau strictement isochrome, afin de limiter les récurrences.

INDICATIONS

L'indication idéale est une forme débutante, palmaire pure, limitée, chez un sujet jeune. Il faut le prévenir de l'éventualité d'une récurrence (apanage de toutes les méthodes), et de la nécessité de le surveiller annuellement ou en cas de récurrence du flexum. L'APA peut être répétée sur le même doigt ou les voisins en cas d'extension et de récurrence de la maladie.

Les formes plus sévères, en particulier digitales, sont de traitement plus dangereux et l'APA doit être faite par un praticien expérimenté, en respectant les garde-fous mentionnés précédemment. Chez des sujets âgés, gros fumeurs avec une vascularisation périphérique altérée, ou alcooliques, que l'on ne souhaite pas entraîner dans une aventure chirurgicale longue ou compliquée, ce peut être un excellent compromis même dans des stades III ou IV. Le patient qui ne pouvait plus poser sa main sur une table va pouvoir le faire, mettre sa main dans sa poche, etc.

Enfin, dans les formes sévères que l'on a l'intention d'opérer, l'APA est pour nous souvent un premier temps préparatoire, car il permet d'étirer les vaisseaux et les nerfs avant une chirurgie d'aponévrectomie-greffe plus ambitieuse. On voit donc qu'il faut penser à l'APA à tous les stades, dans les formes débutantes et limitées où elle reste l'indication de choix, comme dans des formes sévères où elle consiste en une première approche avant chirurgie, ou en un geste quasi palliatif, avec un objectif limité si le terrain est dangereux.

CONCLUSION

Cette technique mini-invasive, tombée en désuétude après sa description par le Baron Dupuytren en raison de son caractère aveugle et du taux important de récurrences, a retrouvé sa place dans l'arsenal chirurgical.

Pratiquée par des spécialistes rompus à l'anatomie et expérimentés, elle présente l'avantage de la simplicité, d'un taux de satisfaction des patients très élevé, avec un taux de récurrence à peu près connu et accepté.

Cette technique ne coupe les ponts à aucune autre en cas d'évolution des formes débutantes,

et elle est un compromis très utile dans les formes sévères où la chirurgie est contre-indiquée ou effectuée dans un second temps. ✕



BIBLIOGRAPHIE

- [1] Lermusiaux JL, Debeyre N. Le traitement médical de la maladie de Dupuytren. In: De Sèze S, Ryckewaert A, Kahn MF (eds) *L'actualité rhumatologique*. Paris : Expansion Scientifique 1979 : 338-43.
- [2] Gosset J. Maladie de Dupuytren et anatomie des aponévroses palmatoires digitales. *App Chir* 1967;20:554-9.
- [3] Short WH, Watson HK. Prediction of the spiral nerve in Dupuytren's contracture. *J Hand Surg* 1982;7A:84-6.
- [4] Foucher F, Medina J, Navarro R. Percutaneous needle aponeurotomy: Complications and results. *J Hand Surg* 2003;28:427-31.
- [5] Van Rijssen AL, Werker PM. Percutaneous needle fasciotomy in Dupuytren's disease. *J Hand Surg* 2006;31A:498-501.

« DVD »

La cheville. La cicatrisation et rééducation

J.-P. Borel, F.-X. Maquart - Réf. DV2257
Image Formation



20 €

Une fois encore, la recherche fondamentale nous aide à mieux comprendre le processus de cicatrisation du ligament.

« Les entorses de la cheville sont fréquentes. L'examen clinique s'attachera à retrouver les lésions associées. »

Dr J. Rodineau - Saint-Maurice

« C'est de la biomécanique de l'appui du pied au sol que découle les principes de rééducation. »

G. Perron - Saint-Maurice

Anatomie de la hanche (coxo-fémorale)

O. Gagey - Réf. DV3011
Image Formation



20 €

Vous remarquerez le conflit entre le fascia lata et le grand trochanter, le cheminement du psoas iliaque sous l'arcade crurale, son insertion sur le petit trochanter, et ses rapports avec l'articulation de la hanche. Puis, on découvre le plan capsulaire et ses

rapports avec le bourrelet cotyloïdien.

La dissection se poursuit en arrière, et nous fait découvrir les muscles fessiers et les pelvi-trochantériens. Cette dissection a été réalisée et commentée par le Pr Olivier Gagey au Laboratoire d'anatomie de la Faculté de médecine de Paris.

Bon de commande



à retourner à la SPEK
3, rue Lespagnol - 75020 Paris
Tél. : 01 44 83 46 67

SARL de presse au capital de 23 000 € - RCS Paris 302 113 081

Je désire recevoir :

- DV2257
- DV3011

Port et emballage : un DVD : 6 € - Au-delà : 8 €
Expédition hors France métropolitaine : nous consulter

NOM - Prénom
Adresse
Code postal Ville
E-mail
Tél. :
Date de naissance :/...../.....

Je joins mon règlement (à l'ordre de la SPEK) par :

- Chèque n° :
- Carte bancaire (Carte bleue, Visa, Eurocard-Mastercard)
n°
Date d'expiration :/..... Cryptogramme visuel

Date et signature obligatoires